MedikCase

Система самостоятельной подготовки к аккредитации

ТОЛЬКО ДЛЯ ЛИЧНОГО ИСПОЛЬЗОВАНИЯ

Урология

Высшее образование | DOCX · PDF | Задач: 1 | Вопросов: 12

Сформировано: 21.11.2026, 02:10 МСК

ВАЖНАЯ ИНФОРМАЦИЯ ПЕРЕД НАЧАЛОМ

1

Материалы предназначены для одного покупателя

Используйте файлы только для личной подготовки. Не передавайте их третьим лицам, не публикуйте, не размещайте в открытом доступе и не перепродавайте полностью или частично.

2

Источник материалов - ФМЗА

Вопросы и ситуационные задачи получены только из опубликованных материалов Методического центра аккредитации специалистов.

Официальный сайт fmza.ru ›

3

Ответы можно проверить самостоятельно

Используйте комплект при прохождении репетиционного экзамена и убедитесь, что выбранные ответы совпадают с результатом официальной системы.

Открыть репетиционный экзамен ›

4

Состав материалов может обновляться

ФМЗА может изменять формулировки, порядок и состав заданий. Перед подготовкой используйте актуальную версию комплекта и сверяйтесь с официальным источником.

Важно: MedikCase систематизирует материалы ФМЗА для самостоятельной подготовки, не изменяя смысл вопросов и ответов. Актуальность комплекта можно проверить в официальном репетиционном экзамене.

Сайт, обновления и поддержка

- **medikcase.ru**
- Telegram: @medikcase
- **support@medikcase.ru**

Сайт

Telegram

Ситуационная задача 0002

12 вопросов · Урология · Высшее образование

1. УСЛОВИЕ СИТУАЦИОННОЙ ЗАДАЧИ

1.1. Ситуация

Пациент 31 года обратился к урологу по месту жительства. Ранее урологами не наблюдался.

1.2. Жалобы

на дискомфорт в левой поясничной области, повышение АД до 140/80 мм.рт.ст.

1.3. Анамнез заболевания

Из анамнеза известно, что при плановом обследовании по поводу Артериальной гипертензии у пациента выявлено расширение ЧЛС слева. Консультирован в ЦРБ по месту жительства, предложена нефрэктомия слева, от предложенного лечения пациент воздержался. С целью оценки функции почек и восстановления оттока мочи из левой почки выполнено дренирование верхних мочевых путей мочеточниковым стентом. Настоящее обращение для обследования и определения дальнейшей тактики лечения.

1.4. Анамнез жизни

- Перенесенные заболевания: ОРВИ, ангины. Гепатит В, гепатит С, ВИЧ, сифилис, инфаркты, инсульты, язвы желудка и 12 перстной кишки, сахарный диабет, туберкулез – отрицает.
- Операции: дренирование ВМП слева мочеточниковым стентом.
- Травмы: компрессионный перелом шейных позвонков С6-С7 в возрасте 14 лет.
- Страдает ГБ, терапии не принимает.
- Вредных привычек нет.
- Аллергические реакции на лекарственные препараты: отрицает.

1.5. Объективный статус

Состояние относительно удовлетворительное. Рост 185 см, вес 86 кг. Температура тела 36,8 °С. Кожные покровы и слизистые физиологической окраски и влажности. Брюшной тип дыхания, ЧСС-18/мин. Тоны сердца ясные, ритмичные, ЧСС 62/мин, АД 130/80. Живот мягкий, безболезненный при пальпации, не вздут.

Локальный статус:

Поясничная область визуально не изменена. Симптом поколачивания отрицательный с обеих сторон. Пальпируемых образований в поясничной области не выявлено. Наружные половые органы развиты правильно, без особенностей, яички пальпируются в мошонке, обычных размеров и консистенции, безболезненные, патологических образований не выявлено. Наружное отверстие уретры расположено в типичном месте, патологический выделений не выявлено. Мочеиспускание свободное, безболезненное. Моча визуально не изменена.

Per rectum: простата не увеличена в размерах, безболезненна, плотно-эластической консистенции, определяется срединная бороздка.

1. План обследования

Вопрос 1

К необходимым для постановки диагноза лабораторным методам обследования относят

1. **общий анализ мочи**
2. **биохимический анализ крови**
3. исследование скорости клубочковой фильтрации
4. коагулограмму
5. цитологический анализ мочи на атипические клетки

Правильные ответы:
1 - общий анализ мочи
2 - биохимический анализ крови

ОБОСНОВАНИЕ

- Всем пациентам с подозрением на гидронефроз рекомендуется выполнение общего анализа мочи для исключения инфекции мочеполовых путей.

Комментарии: клинический анализ мочи при гидронефрозе обычно без отклонений от нормативных величин, но присутствие белых кровяных телец (лейкоцитурия) и красных кровяных телец (гематурия) может свидетельствовать о наличии мочекаменной болезни или опухоли, которые нередко являются причинами обструкции и в дальнейшем гидронефроза, или же, когда обструкция мочевых путей осложняется инфицированием. Пиурия (наличие гноя) свидетельствует о наличии инфекции мочеполовых путей. Микроскопическая гематурия указывает на наличие камня или опухоли в мочевыделительной системе.

Клинические рекомендации Министерства здравоохранения Российской Федерации. Гидронефроз, 2023 г. (1)

- Рекомендуется выполнять биохимический анализ крови.

Комментарии: в биохимическом анализе крови функция почек определяется по следующим показателям – креатинин, мочевина, альбумин, электролиты (калий, натрий, хлориды). При двустороннем гидронефрозе могут быть диагностированы: повышение уровня креатинина и мочевины крови, изменения электролитов крови (повышение или снижение калия, натрия, хлоридов), свидетельствующие о нарушении функции почек (почечная недостаточность). Кроме того, гиперкалиемия, вследствие гидронефроза, является жизнеугрожающим состоянием.

Клинические рекомендации Министерства здравоохранения Российской Федерации. Гидронефроз, 2023 г. (1)

3. Результаты лабораторных методов обследования

3.1. Биохимический анализ крови

Показатели	Результат	Норма
азот мочевины (мколь/л)	6.4	1.8 – 6.4
кальций (ммоль/л)	2.41	2.15 – 2.50
креатинин (мкмоль/л)	100	44 – 115
глюкоза (ммоль/л)	4.7	4.0 – 5.9
калий (ммоль/л)	3.9	3.5 – 5.0
натрий (ммоль/л)	141	136 – 142
белок общий (г/л)	74.8	35 – 50
мочевая кислота (мкмоль/л)	350	250 – 400

3.2. Общий анализ мочи

Наименование	Результат
ph	5
Удельный вес	1023
белок	0,210 ‰.
глюкоза	нет
кетоновые тела	нет
билирубин	нет
уробилин	не повышен
цилиндры	нет
Эритроциты	сплошь в п/зр
лейкоциты	2-3 в п/зр
соли	нет
бактерии	нет
Слизь	нет

Вопрос 2

Необходимыми для постановки диагноза в настоящее время основными инструментальными методами обследования являются

1. МРТ органов малого таза
2. **компьютерная томография (мультиспиральная) с контрастированием**
3. хромоцистоскопия
4. **ультразвуковое исследование органов забрюшинного пространства (почек), мочевого пузыря**
5. МРТ почек и забрюшинного пространства

Правильные ответы:
2 - компьютерная томография (мультиспиральная) с контрастированием
4 - ультразвуковое исследование органов забрюшинного пространства (почек), мочевого пузыря

ОБОСНОВАНИЕ

- Рекомендуется выполнение спиральной компьютерной томографии (СКТ) с контрастным усилением функционального состояния верхних мочевых путей, тяжести атрофических процессов в паренхиме на фоне обструкции ЛМС, а также выявления возможных внешних причин ГН (аберрантных или сегментарных сосудов, ретрокавального расположения мочеточника).

Комментарии: МСКТ предоставляет информацию о функции пораженной почки и анатомии ВМП и окружающих тканей. Предпринимаются попытки использовать компьютерную томографию для оценки функции почек по толщине паренхиматозной ткани. В дооперационной диагностике стеноза (обструкции) ЛМС МСКТ имеет 98 % чувствительность и 100 %, специфичность . В дооперационной диагностике уровазального (вазоуретерального) конфликта МСКТ имеет 91% чувствительность и 100% специфичность. В настоящее время МСКТ является ведущим рентгенологическим методом диагностики ГН.

Клинические рекомендации Министерства здравоохранения Российской Федерации. Гидронефроз, 2023 г. (1)

- Рекомендуется выполнение ультразвукового исследования почек (УЗИ) всем пациентам для подтверждения и определения степени гидронефроза, оценки состояния паренхимы пораженной и контралатеральной почки.

Комментарии: УЗИ занимает первое место применяемых для выявления стеноза ЛМС, ГН. Однако, данная методика не дает информацию о накопительно-выделительной функции почек. Поскольку расширение ЧЛС не всегда является результатом стеноза ЛМС, ультразвуковое исследование может оказаться ложноположительным. УЗИ может быть рекомендовано как метод динамического наблюдения за пациентами, перенесшими реконструктивно-пластические или эндоскопические операции путем измерения переднезаднего диаметра (ПЗД) лоханки до и после хирургического пособия.

Клинические рекомендации Министерства здравоохранения Российской Федерации. Гидронефроз, 2023 г. (1)

5. Результаты инструментальных методов обследования

5.1. Ультразвуковое исследование органов забрюшинного пространства (почек), мочевого пузыря



УЗИ почек



УЗИ почек

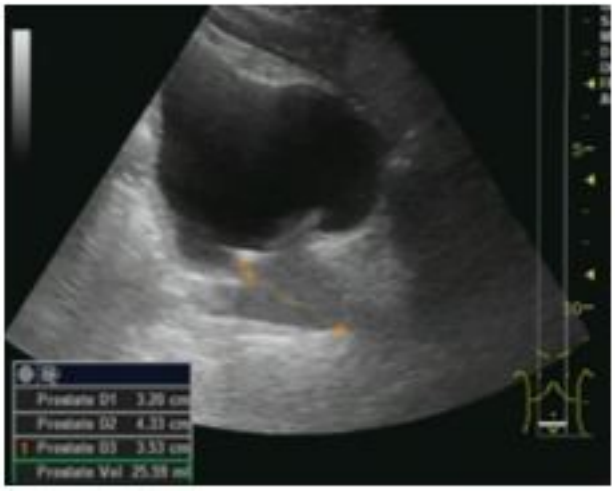

УЗИ почек

Правая почка с четкими ровными контурами, размерами 12,5 х 6,5 см, паренхима толщиной до 1,9 мм. ЧЛС не расширена. Гиперэхогенные структуры не определяются. Подвижность почки сохранена.

Левая почка с четкими ровными контурами, размерами 12,5 х 6,5 см, паренхима толщиной до 1,3 мм. Чашечки расширены до 3 см, лоханка не расширена. В проекции лоханки определяется проксимальный завиток катетера-стента. Подвижность почки сохранена.

Мочевой пузырь с четкими ровными контурами, заполнен анэхогенным содержимым. В его просвете определяется инкрустированный дистальный завиток катетера стента.

Простата (трансабдоминально) с четкими ровными контурами, однородной эхоструктуры, объем 25 см3.

5.2. Компьютерная томография (мультиспиральная) с контрастированием

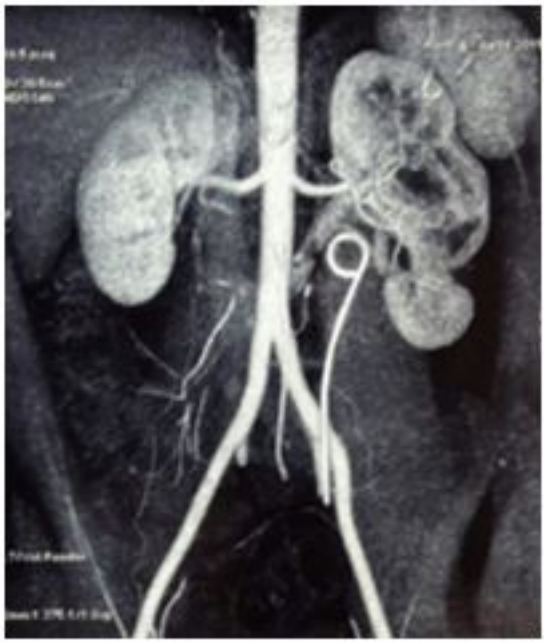

KT1.JPG



KT2.JPG

Стриктура левого мочеточника сразу ниже пиело-уретерального сегмента, гидронефроз слева с нарушением перфузии и больше выделительной функции левой почки, аномальный ход левой почечной вены позади аорты с нисходящим направлением.

5.5. МРТ органов малого таза

Патологических образований в мочевом пузыре и органах малого таза не выявлено.

Вопрос 3

Дополнительным методом исследования, необходимым для постановки диагноза, является

1. антеградная пиелоуретерография
2. экскреторная урография
3. ультразвуковая допплерография почек
4. **нефросцинтиграфия**

Правильный ответ:
4 - нефросцинтиграфия

ОБОСНОВАНИЕ

- Рекомендуется выполнение нефросцинтиграфии пациентам для определения нарушения функции поражённой почки; характера выведения радиофармпрепарата из ВМП; состояния контралатеральной почки.

Комментарии: данная методика позволяет получить информацию о состоянии накопительно-выделительной функции паренхимы почек и ВМП на до- и послеоперационном этапе.

Клинические рекомендации Министерства здравоохранения Российской Федерации. Гидронефроз, 2023 г. (1)

7. Результаты обследования

7.1. Нефросцинтиграфия

На серии динамических сцинтиграмм своевременно и одновременно получено изображение обеих почек, обычно расположенных. Правая почка элипсоидной формы, с четкими контурами. Функция правой почки в пределах нормы. Левая почка увеличена в размерах, по сравнению с контрлатеральной почкой, но по сравнению с исследованием от 13.04.15 года её размеры несколько уменьшились. Отмечается длительная визуализация РФП в проекции всех чашечек и лоханки левой почки. Гистограмма, полученная с изображения левой почки, представлена двухфазной кривой: первая фаза которой представлена быстровосходящей кривой, отображающей её достаточное кровоснабжение; вторая фаза – пологовосходящий сегмент, не переходящий в плато, что свидетельствует о существенном снижении функции её паренхимы. По сравнению с дооперационным исследованием значимых изменений функции почек не отмечено.

7.2. Ультразвуковая допплерография почек

При ЦДК кровоток в почках распределен равномерно, определяется до уровня междольковых сосудов

2. Диагноз

Вопрос 4

На основании результатов клинико-лабораторных и инструментальных методов обследования данному больному можно поставить диагноз

1. Пиелоэктазия слева
2. **Гидронефроз слева со стриктурой мочеточника, не классифицированный в других рубриках (ЗА стадия)**
3. Болезнь Ормонда. Облитеранция лоханочно-мочеточникового сегмента
4. Парапельвикальные кисты левой почки

Правильный ответ:
2 - Гидронефроз слева со стриктурой мочеточника, не классифицированный в других рубриках (ЗА стадия)

ОБОСНОВАНИЕ

Для оценки выраженности гидронефротической трансформации (ГНТ) в России наиболее распространена классификация, предложенная академиком Н.А. Лопаткиным (1969), согласно которой выделяют три стадии гидронефроза, но при этом третью –подразделяют на две подстадии ЗА и ЗБ:

1-я стадия – начальный гидронефроз, характеризующийся пиелоэктазией без развития значимого гидрокаликоза и нарушения функции почки;

2-я стадия – ранний гидронефроз, при котором расширение ЧЛС сопровождается ухудшением функции почки;

3-я (А и Б) стадия – терминальный гидронефроз, характеризующийся значительным расширением чашечно-лоханочной системы и существенным снижение почечной функции. ЗА стадия гидронефроза потенциально обратима, при ЗБ стадии гидронефроза почечная паренхима атрофируется; изменения необратимы.

Клинические рекомендации Министерства здравоохранения Российской Федерации. Гидронефроз, 2023 г. (1)

9. Диагноз

9.1. Гидронефроз слева со стриктурой мочеточника, не классифицированный в других рубриках (ЗА стадия)

9.3. Пиелоэктазия слева

3. Лечение

Вопрос 5

Пациенту показано(а)

1. эндоскопическая баллонная дилатация
2. динамическое наблюдение за пациентом
3. **лапароскопическая пиелопластика слева**
4. нефрэктомия слева

Правильный ответ:
3 - лапароскопическая пиелопластика слева

ОБОСНОВАНИЕ

- Рекомендуется выполнение лапароскопических и ретроперитонеоскопических операций у пациентов со стенозом ЛМС и ГН.

Комментарии: в настоящее время золотым стандартом лечения гидронефроза считается лапароскопическая пиелопластика. Основными преимуществами методики считают не значимую кровопотерю, низкую послеоперационную морбидность, хороший косметический эффект и сопоставимые результаты с открытыми пиелопластиками. Данный хирургический доступ показал свою эффективность как у детей <1 года, так и у пожилых пациентов (>70 лет). В крупных исследованиях эффективность методики составляет от 85 до 100% . Операция может быть осуществлена трансперитонеально или экстраперитонеально. В проведенных исследованиях, сравнивающих данные доступы, различий в послеоперационных функциональных результатах не выявлено, однако, для выполнения пиелопластики ретроперитонеоскопическим доступом требуется больше временных затрат.

Клинические рекомендации Министерства здравоохранения Российской Федерации. Гидронефроз, 2023 г. (1) (2)

Вопрос 6

Показанием к органосохраняющему оперативному пособию по восстановлению лоханочно-мочеточникового сегмента является

1. **сохранная функция левой почки при нефросцинтиграфии**
2. достаточная толщина почечной паренхимы при УЗИ
3. низкий уровень креатинина крови
4. размеры лоханки в диапазоне 20-30 мм

Правильный ответ:
1 - сохранная функция левой почки при нефросцинтиграфии

ОБОСНОВАНИЕ

- Органосохраняющая операция выполняется при сохранной функции пораженной почки (стадии до 3Б)

Клинические рекомендации Министерства здравоохранения Российской Федерации. Гидронефроз, 2023 г. (1)

Вопрос 7

Альтернативным методом хирургического лечения гидронефроза является

1. **открытая пиелопластика слева**
2. установка мочеточникового катетера-стента на 1 месяц слева
3. установка нефростомического дренажа слева
4. перкутанная уретеропиелотомия слева

Правильный ответ:
1 - открытая пиелопластика слева

ОБОСНОВАНИЕ

- Рекомендуется выполнение открытых пластических операций у пациентов со стенозом ЛМС и ГН.

Комментарии: золотым стандартом лечения стеноза ЛМС, ГН долгие годы считалась открытая пиелопластика, осуществляемая через передний экстраперитонеальный или люмботомический доступ. Эффективность открытых пластических операций составляет от 95-100%.

Клинические рекомендации Министерства здравоохранения Российской Федерации. Гидронефроз, 2023 г. (1)

Вопрос 8

Оптимальный срок удаления мочеточникового катетера-стента в послеоперационном периоде – через ____ после оперативного вмешательства

1. **4-6 недель**
2. 12 месяцев
3. 3 месяца
4. 6 месяцев

Правильный ответ:
1 - 4-6 недель

ОБОСНОВАНИЕ

- Рекомендуется удаление внутреннего стента спустя 4–6 недель после эндоскопической, открытой или лапароскопической операции.

Клинические рекомендации Министерства здравоохранения Российской Федерации. Гидронефроз, 2023 г. (1)

4. План обследования

Вопрос 9

Наиболее оправданным методом инструментального исследования, необходимым для контроля в послеоперационном периоде, является

1. экскреторная урография
2. **ультразвуковое исследование почек**
3. МРТ почек и мочевых путей
4. ретроградная уретеропиелография

Правильный ответ:
2 - ультразвуковое исследование почек

ОБОСНОВАНИЕ

- Рекомендуется выполнить УЗИ 1 раз в 6 мес., а контроль функции почек (радиоизотопное исследование) — 1 раз спустя 1 год после оперативного лечения.

Клинические рекомендации Министерства здравоохранения Российской Федерации. Гидронефроз, 2023 г. (1)

5. Диагноз

Вопрос 10

Дифференциальная диагностика первичного гидронефроза проводится с

1. опухолью мочеточника
2. пузырно-мочеточниковый рефлюксом
3. **нефроптозом**
4. опухолью почки

Правильный ответ:
3 - нефроптозом

ОБОСНОВАНИЕ

Комментарии: при наличии боли дифференциальную диагностику проводят с нефроптозом. В отличие от гидронефроза при нефроптозе боль возникает при движении и физическом напряжении и быстро стихает в покое. Сравнение экскреторных урограмм в положении лёжа и стоя позволяет диагностировать нефроптоз. Стриктура ЛМС и нефроптоз могут сочетаться.

Клинические рекомендации Министерства здравоохранения Российской Федерации. Гидронефроз, 2023 г. (1)

6. Лечение

Вопрос 11

Рекомендуется выполнение чрескожной пункционной нефростомии при

1. сочетании с конкрементом верхней группы чашечек
2. **терминальных стадиях гидронефроза**
3. сочетании с аденомой простаты
4. пузырно-мочеточниковом рефлюксе

Правильный ответ:
2 - терминальных стадиях гидронефроза

ОБОСНОВАНИЕ

- Рекомендуется выполнение чрескожной пункционной нефростомии (ЧПНС) у пациентов со стенозом ЛМС, ГН в предоперационном периоде в терминальных стадиях гидронефроза при необходимости решения вопроса о выборе между нефрэктомией и органосохраняющей операцией.

Комментарии: в терминальных стадиях гидронефроза при необходимости решения вопроса о выборе между нефрэктомией и органосохраняющей операцией выполняется дренирование почки. Через 1-2 недели после дренирования исследуется очистительная и концентрационная функция пораженной почки (если был установлен нефростомический дренаж) и выполняется динамическая нефросцинтиграфия.

Клинические рекомендации Министерства здравоохранения Российской Федерации. Гидронефроз, 2023 г. (1) (2)

7. Вариатив

Вопрос 12

Оценка восстановления функции почки после установки нефростомического дренажа проводится через

1. **1-2 недели**
2. 5 дней
3. 1 месяц
4. 2 месяца

Правильный ответ:
1 - 1-2 недели

ОБОСНОВАНИЕ

Комментарии: в терминальных стадиях гидронефроза при необходимости решения вопроса о выборе между нефрэктомией и органосохраняющей операцией выполняется дренирование почки. Через 1-2 недели после дренирования исследуется очистительная и концентрационная функция пораженной почки (если был установлен нефростомический дренаж) и выполняется динамическая

нефросцинтиграфия.

Клинические рекомендации Министерства здравоохранения Российской Федерации. Гидронефроз, 2023 г. (1)